ओ३म्

यजुर्वेद – २५/७

Yajurved – 25/7

मीरपुरी–सर्वस्व पुस्तक के लेख पर आधारित

---

https://t.me/arshlibrary

प्रकाशक –

मीमांसक आर्ष अनुसंधान केन्द्र

महर्षि दयानन्द सरस्वती महाराज जी के

यजुर्वेद – २५/७ भाष्य

पर उठे प्रश्नों का उत्तर।

स्रोत:- मीरपुरी–सर्वस्व (पुस्तक)

लेखक:- पं० बुद्धदेव मीरपुरी

मीरपुरी–सर्वस्व पुस्तक के लेख पर आधारित

---

https://t.me/arshlibrary

Yajurved :- 25/7

यजुर्वेद :- २५/७

Document Information

Text title	: Yajurved:-25/7
File name	: Yajurved 25/7.pdf
engtitle	: Yajurved:-25/7
Category	: Ved,Yajurved
Texttype	: Hindi,English
Author	: Maharshi Dayanand,पं॰ बुद्धदेव मीरपुरी
Language	: Sanskrit,English,Hindi
Subject	: Ved,Yajurved,Ayurved,Biology,
PDF made by	: Satyajeet
Proofread by	: Satyajeet,Keshri Nandan,Ashish
Latest update	: February 16,2023
Send corrections to	: https://t.me/aarsh_pustakalay
Site access	: https://t.me/arshlibrary
Published by	: Mimansak Aarsh Anusandhan Kendra

https://t.me/arshlibrary

This text is prepared by volunteers and is to be used for personal study and research. The file is not to be copied or reposted without permission, for promotion of any website or individuals or for commercial purpose.

Please help to maintain respect for volunteer spirit.

February 16, 2023

Mimansak Aarsh Anusandhan Kendra

ओ३म्

महर्षि दयानन्द सरस्वती महाराज जी के

यजुर्वेद – २५/७ भाष्य

पर उठे प्रश्नों का उत्तर

शंका – स्वामी दयानन्द जी ने यजुर्वेद – २५/७ में लिखा है कि **"अन्धे साँपों को स्थूल गुदा से पकड़ो"**। कितना बुरा अर्थ है। कैसा बुरा तरीका साँपों को पकड़ने का बतलाया है। इसी को आर्यसमाजी ऋषिभाष्य कहते हैं?

समाधान — इस मन्त्र का भाष्य करते हुए महर्षि दयानन्द लिखते हैं –

"स्थूलगुदया सह वर्त्तमानान् अन्धान् अहीन् स्थूलगुदया सह सर्पान् विशेषेण कुटिलान् उदरस्थैर्नाड़ीविशेषैर्येन यद्यद् कार्यं सिद्ध्येत् तेन तेन अङ्गेन पदार्थेन वा तत् तत् साधनीयम्"।

इस मन्त्र व भाष्य में दो प्रकार की आँतों का वर्णन आता है। एक लम्बी तथा कुटिल छोटी आँत होती है जो भोजन के पचाने का काम करती है उसको सर्प शब्द से कहा है। और दूसरी बड़ी, अन्धी आँत होती है जिसको अंग्रेजी में ब्लाइन्ड पाउच (Blind pouch = Blind Intestine = Cecum) अर्थात् अन्धी थैली(अन्धी आंत या अंधनाल) कहते हैं। उसको "अहि" शब्द से कहा हैं। उन्हीं दोनों आँतों का यहाँ वर्णन किया है। महर्षि ने यहाँ स्पष्ट लिखा है। 'उदरस्थैर्नाड़ीविशेषैः' उदर में होनेवाली नाड़ीविशेष। इस प्रकरण में शरीर के अङ्ग जिस-जिस कार्य को करते हैं इस बात का वर्णन है।

https://t.me/arshlibrary

उदाहरण के रूप में – पित्त भोजन को पचाता है। छोटी आँतें भोजन को पचाती हैं इत्यादि॥ "निगृह्णीत" के अर्थ जानने व प्राप्त करने के हैं। जैसे गुरु से विद्या ग्रहण करो इसके अर्थ गुरु से विद्या पढ़ने के हैं। यहाँ विपक्षी का यह अर्थ सर्वथा असंगत है कि स्वामी दयानन्द जी ने गुदा से अन्धे साँप को पकड़ने का उपदेश दिया है। स्वामीजी ने लिखा है कि – "गुदा के साथ वर्त्तमान अन्धे साँप" गुदा के साथ वर्त्तमान दूसरे साँप नहीं हो सकते किन्तु अन्धी आँतें व छोटी आतें ही हो सकती हैं। पाठक ! अब तनिक **महीधर** और **करपात्री** के अर्थ को देखिए। फिर ऋषि भाष्य के साथ उसका मुक़ाबला कीजिए।

महीधर अपने यजुर्वेद – २५/७ के भाष्य में लिखता है —

महीधर भाष्य – **"वनिष्ठुः स्थूलान्त्रं तेन पूषणं देवं प्रीणामि। गुदस्य स्थूलभागेन अन्धान् अहीन् प्रीणामि। स्थूलगुदातिरिक्तैर्गुदभागैः सर्पान् प्रीणामि। अन्त्रसम्बधिनो मांसभागाः तैर्विह्रुतो देवान् प्रीणामि। नाभेरधो वर्तमानं मूत्रपुटं तेन आपो देवताः प्रीणामि। लिंगोभयपार्श्वस्थाभ्यां मांसपिंडाभ्यां वृषणं देवं प्रीणामि। शेपो लिङ्गं तेन वाजिनं देवं प्रीणामि। रेतो वीर्यं तेन प्रजां देवतां प्रीणामि। गुदतृतीयभागेन प्रदरान् देवान् प्रीणामि। विष्ठायाः पिंडैः कूश्मान् देवान् प्रीणामि"।**

भाषार्थ – स्थूल आँत से पूषणदेवता को तृप्त करता हूँ। गुदा के स्थूलभाग से अन्धे साँपों को, गुदातिरिक्त भागों से साँपों को, आँत-सम्बन्धी मांसभाग से देवताओं को, नाभि के नीचे के भाग मूत्राशय से आप देवता को, लिंग के आसपास के मांस पिण्डों से वृषण देवता को, शेप लिङ्ग से वाजिदेवता को, वीर्य से प्रजादेवता को, गुदा के तीसरे

https://t.me/arshlibrary

भाग से प्रदरदेवताओं को, और विष्ठा से कूश्मदेवताओं को तृप्त करता हूँ।

करपात्री अपने यजुर्वेद – २५/७ के भाष्य में लिखता है —

करपात्री भाष्य – बड़ी आँत के स्थानीभूत घृत से पूषा देवता को, स्थूल गुदा से अन्धे सर्पों को, गुदा के अन्य भागों से सर्पों को, छोटी आँतों से विहुत देवता को, बस्ति से जल देवता को, वृषणों से कामनावर्षी वृषण देवता को, मेढ से वाजी को, वीर्य से प्रजा को, पित्त से चाष को, पायु से प्रदर को और लीद के पिण्डों से कूश्मों को प्रसन्न करता हूँ॥

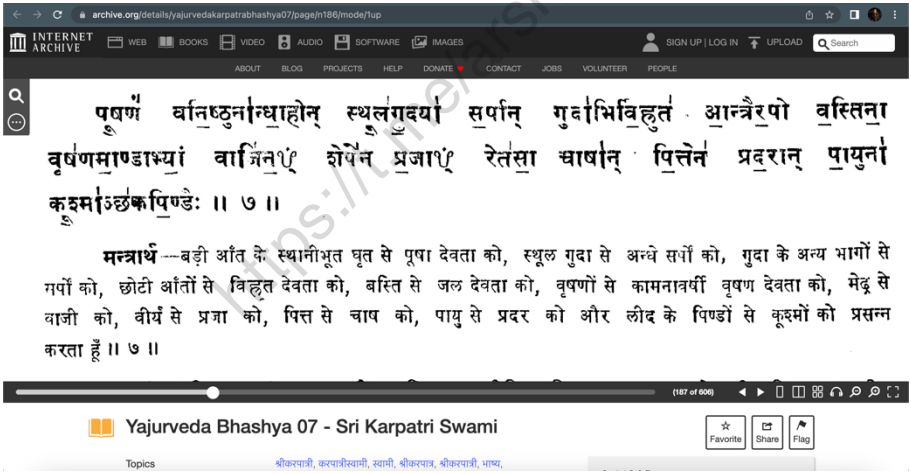

Source – श्रीकरपात्रीस्वामीद्वारा प्रणीत यजुर्वेद वेदार्थ-पारिजात-भाष्य (करपात्रभाष्य)

करपात्री के यजुर्वेद :– 25/7 भाष्य का Archive Link – https://archive.org/details/yajurvedakarpatrabhashya07/page/n186/mode/1up

ऊपर हमने ऋषि दयानन्द तथा महीधर और करपात्री का भाष्य दे दिया है। महर्षि दयानन्द ने इस मन्त्र का भाष्य किया है कि – इस शरीर में क्या-क्या अंग हैं ? वे क्या-क्या करते हैं तथा उनसे क्या-क्या उचित कार्य लेने चाहिएँ। महीधर और करपात्री ने इसके विपरीत शरीर के अंगों से तथा मल–मूत्रादि से देवताओं को तृप्त करना लिखा है। अब इस बात को अद्वैती पौराणिक पण्डित ही बताएँ व करके दिखलाएँ कि इन अङ्गों व मल–मूत्रादि से किस प्रकार देवताओं को तृप्त किया जाता है। आश्चर्य होता है कि पौराणिक लोग महर्षि दयानन्द के इतने युक्तियुक्त भाष्य का उपहास करते हैं और उस भद्दे युक्तिशून्य महीधर और करपात्री भाष्य पर गर्व करते हैं।

महर्षि दयानन्द सरस्वती महाराज जी ने यजुर्वेद – २५/७ मंत्र पर जो संस्कृत भाष्य किया है उसका यहाँ हम हिन्दी अर्थ करते है –

यजुर्वेद – २५/७

पूषणं वनिष्ठुनान्धाहीन्त्स्थूलगुदया सर्पान् गुदाभिर्विह्रुतऽआन्त्रैरपो वस्तिना वृषणमाण्डाभ्यां वाजिनꣳ शेपेन प्रजाꣳ रेतसा चाषान् पित्तेन प्रदरान् पायुना कूश्माञ्छकपिण्डैः ॥

महर्षि दयानन्द सरस्वती कृत संस्कृत भाष्य –

पदार्थः–(पूषणम्) पुष्टिकरम् (वनिष्ठुना) याचनेन (अन्धाहीन्) अन्धान् सर्पान् (स्थूलगुदया) स्थूलया गुदया सह (सर्पान्) (गुदाभिः) (विह्रुतः) विशेषेण कुटिलान् (आन्त्रैः) उदरस्थैर्नाडीविशेषैः (अप) जलानि (वस्तिना) नाभेरधोभागेन (वृषणम्) वीर्याधारम् (आण्डाभ्याम्) अण्डाकाराभ्यां वृषणावयवाभ्याम् (वाजिनम्) अश्वम् (शेपेन) लिङ्गेन (प्रजाम्) सन्ततिम् (रेतसा) वीर्येण (चाषान्) भक्षणानि (पित्तेन)

(प्रदरान्) उदरावयवान् (पायुना) एतदिन्द्रियेण (कूश्मान्) शासनानि। अत्र कशधातोर्मक्प्रत्ययोऽन्येषामपीति दीर्घश्च। (शकपिण्डैः) शक्तैः संघातैः॥

भावार्थः–येन येन यद्यत्कार्यं सिध्येत् तेन तेनाङ्गेन पदार्थेन वा तत्तत्साधनीयम्॥

महर्षि दयानन्द सरस्वती कृत संस्कृत भाष्य पर आधारित हिन्दी अर्थ –

पदार्थः–हे मनुष्यो ! तुम (वनिष्ठुना) मांगने से (पूषणम्) पुष्टि करने वाले को, (स्थूलगुदया) स्थूल गुदेन्द्रिय के साथ वर्त्तमान (अन्धाहीन्) अन्धे सर्प{अर्थात् अंधनाल या बड़ी आँत = Blind Intestine or Cecum} जैसे दिखने वाले बड़ी आँत को, (गुदाभिः) गुदेन्द्रियों के साथ (विह्रतः) (सर्पान्) विशेष कुटिल सर्पों{अर्थात् क्षुद्रांत्र या छोटी आंत = Small Intestine} जैसे दिखने वाले छोटी आंतों को, (आन्त्रैः) उदर में स्थित नाड़ी विशेष से (अप) जलों को, (वस्तिना) नाभि के नीचे के भाग अर्थात् मूत्राशय से (वृषणम्) वीर्य को धारण करने वाले अण्डकोष और लिङ्ग को, (आण्डाभ्याम्) अण्डे के आकार के अण्डकोष से (वाजिनम्) घोड़े जैसे शक्तिशाली वेगमान लिङ्ग को, (शेपेन) लिङ्ग और (रेतसा) वीर्य से (प्रजाम्) सन्तान को उत्पन्न करो, (पित्तेन) पित्त से (चाषान्) भोजनों को (प्रदरान्) पेट के अङ्गों को (पायुना) गुदेन्द्रिय से और (शकपिण्डैः) शक्तियों से (कूश्मान्) शासनों को ग्रहण करो॥

भावार्थः–जिस-जिस से जो-जो काम सिद्ध हो, उस-उस अङ्ग वा पदार्थ से वह वह काम सिद्ध करना चाहिये॥

https://t.me/aryalibrary

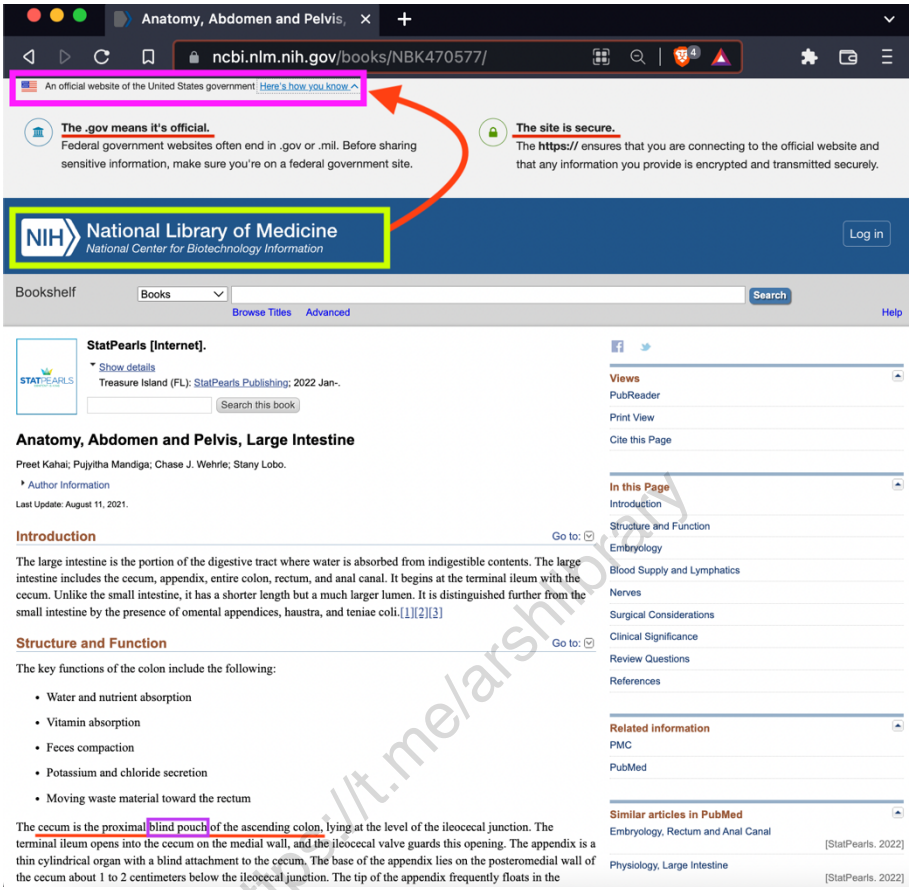

Anatomy, Abdomen and Pelvis,

ncbi.nlm.nih.gov/books/NBK470577/

An official website of the United States government: Here's how you know

The .gov means it's official.
Federal government websites often end in .gov or .mil. Before sharing sensitive information, make sure you're on a federal government site.

The site is secure.
The **https://** ensures that you are connecting to the official website and that any information you provide is encrypted and transmitted securely.

NIH National Library of Medicine
National Center for Biotechnology Information

Log in

Bookshelf Books Search
Browse Titles Advanced Help

StatPearls [Internet].
Show details
Treasure Island (FL): StatPearls Publishing; 2022 Jan-.
Search this book

Anatomy, Abdomen and Pelvis, Large Intestine

Preet Kahai; Pujyitha Mandiga; Chase J. Wehrle; Stany Lobo.
Author Information
Last Update: August 11, 2021.

Introduction

Go to:

The large intestine is the portion of the digestive tract where water is absorbed from indigestible contents. The large intestine includes the cecum, appendix, entire colon, rectum, and anal canal. It begins at the terminal ileum with the cecum. Unlike the small intestine, it has a shorter length but a much larger lumen. It is distinguished further from the small intestine by the presence of omental appendices, haustra, and teniae coli.[1][2][3]

Structure and Function

Go to:

The key functions of the colon include the following:

- Water and nutrient absorption
- Vitamin absorption
- Feces compaction
- Potassium and chloride secretion
- Moving waste material toward the rectum

The cecum is the proximal blind pouch of the ascending colon, lying at the level of the ileocecal junction. The terminal ileum opens into the cecum on the medial wall, and the ileocecal valve guards this opening. The appendix is a thin cylindrical organ with a blind attachment to the cecum. The base of the appendix lies on the posteromedial wall of the cecum about 1 to 2 centimeters below the ileocecal junction. The tip of the appendix frequently floats in the

Views
PubReader
Print View
Cite this Page

In this Page
Introduction
Structure and Function
Embryology
Blood Supply and Lymphatics
Nerves
Surgical Considerations
Clinical Significance
Review Questions
References

Related information
PMC
PubMed

Similar articles in PubMed
Embryology, Rectum and Anal Canal [StatPearls. 2022]
Physiology, Large Intestine [StatPearls. 2022]

https://t.me/arshlibrary

Source:- National Library of Medicine National Center for Biotechnology Information

(An official website of the United States government)

Link:- https://www.ncbi.nlm.nih.gov/books/NBK470577/

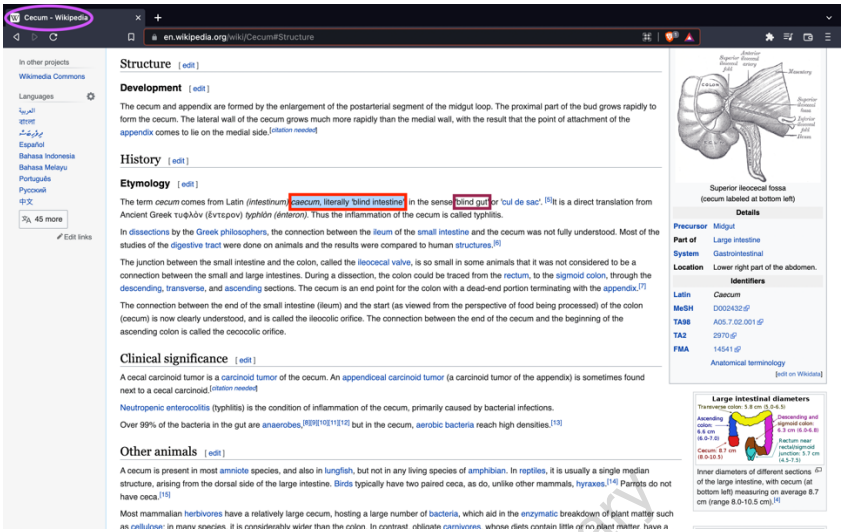

Cecum - Wikipedia

en.wikipedia.org/wiki/Cecum#Structure

In other projects
Wikimedia Commons

Languages
العربية
বাংলা
پښتو
Español
Bahasa Indonesia
Bahasa Melayu
Português
Русский
中文
45 more
Edit links

Structure [edit]

Development [edit]

The cecum and appendix are formed by the enlargement of the postarterial segment of the midgut loop. The proximal part of the bud grows rapidly to form the cecum. The lateral wall of the cecum grows much more rapidly than the medial wall, with the result that the point of attachment of the appendix comes to lie on the medial side.[citation needed]

History [edit]

Etymology [edit]

The term *cecum* comes from Latin *(intestinum) caecum*, literally 'blind intestine' in the sense 'blind gut' or 'cul de sac'.[5] It is a direct translation from Ancient Greek τυφλὸν (ἔντερον) *typhlón (énteron)*. Thus the inflammation of the cecum is called typhlitis.

In dissections by the Greek philosophers, the connection between the ileum of the small intestine and the cecum was not fully understood. Most of the studies of the digestive tract were done on animals and the results were compared to human structures.[6]

The junction between the small intestine and the colon, called the ileocecal valve, is so small in some animals that it was not considered to be a connection between the small and large intestines. During a dissection, the colon could be traced from the rectum, to the sigmoid colon, through the descending, transverse, and ascending sections. The cecum is an end point for the colon with a dead-end portion terminating with the appendix.[7]

The connection between the end of the small intestine (ileum) and the start (as viewed from the perspective of food being processed) of the colon (cecum) is now clearly understood, and is called the ileocolic orifice. The connection between the end of the cecum and the beginning of the ascending colon is called the cecocolic orifice.

Clinical significance [edit]

A cecal carcinoid tumor is a carcinoid tumor of the cecum. An appendiceal carcinoid tumor (a carcinoid tumor of the appendix) is sometimes found next to a cecal carcinoid.[citation needed]

Neutropenic enterocolitis (typhlitis) is the condition of inflammation of the cecum, primarily caused by bacterial infections.

Over 99% of the bacteria in the gut are anaerobes,[8][9][10][11][12] but in the cecum, aerobic bacteria reach high densities.[13]

Other animals [edit]

A cecum is present in most amniote species, and also in lungfish, but not in any living species of amphibian. In reptiles, it is usually a single median structure, arising from the dorsal side of the large intestine. Birds typically have two paired ceca, as do, unlike other mammals, hyraxes.[14] Parrots do not have ceca.[15]

Most mammalian herbivores have a relatively large cecum, hosting a large number of bacteria, which aid in the enzymatic breakdown of plant matter such as cellulose; in many species, it is considerably wider than the colon. In contrast, obligate carnivores, whose diets contain little or no plant matter, have a

Superior ileocecal fossa
(cecum labeled at bottom left)

Details

Precursor	Midgut
Part of	Large intestine
System	Gastrointestinal
Location	Lower right part of the abdomen.

Identifiers

Latin	*Caecum*
MeSH	D002432
TA98	A05.7.02.001
TA2	2970
FMA	14541

Anatomical terminology

[edit on Wikidata]

Large intestinal diameters

Transverse colon: 1.8 cm (5.0-6.5)
Ascending colon: 6.6 cm (6.0-7.0)
Descending and sigmoid colon: 6.3 cm (5.0-6.8)
Rectum near rectal/sigmoid junction: 5.7 cm (4.5-7.5)
Cecum: 8.7 cm (8.0-10.5)

Inner diameters of different sections of the large intestine, with cecum (at bottom left) measuring on average 8.7 cm (range 8.0-10.5 cm).[4]

Source Link:- Wikipedia

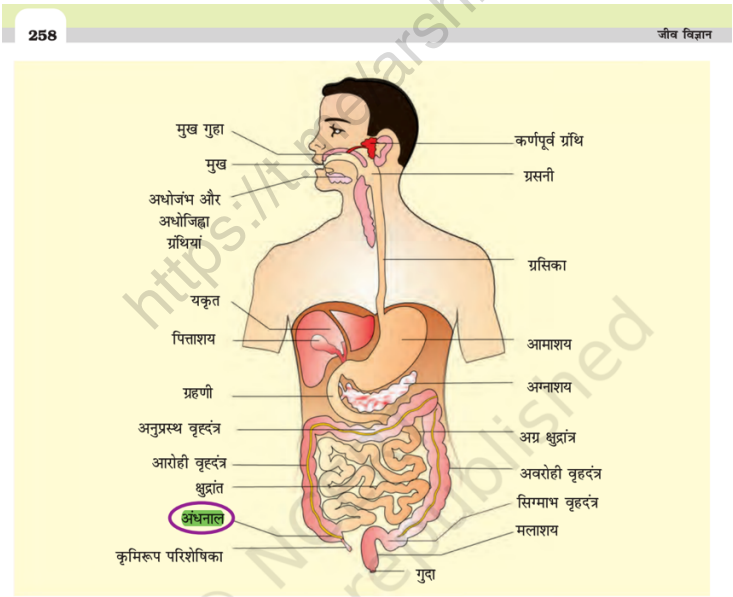

258 जीव विज्ञान

मुख गुहा
मुख
अधोजंभ और अधोजिह्वा ग्रंथियां
यकृत
पित्ताशय
ग्रहणी
अनुप्रस्थ वृहदंत्र
आरोही वृहदंत्र
क्षुद्रांत
अंधनाल
कृमिरूप परिशेषिका
कर्णपूर्व ग्रंथि
ग्रसनी
ग्रसिका
आमाशय
अग्नाशय
अग्र क्षुद्रांत्र
अवरोही वृहदंत्र
सिग्माभ वृहदंत्र
मलाशय
गुदा

चित्र 16.1 मानव पाचन तंत्र

Source :– Biology NCERT Textbook (हिन्दी माध्यम)

कक्षा :– 11

अध्याय :– 16 {पाचन एवं अवशोषण} (Page-258)

like structure called stomach. A muscular sphincter (gastro-oesophageal) regulates the opening of oesophagus into the stomach. The stomach, located in the upper left portion of the abdominal cavity, has four major parts – a **cardiac** portion into which the oesophagus opens, a **fundic** region, **body** (main central region) and a **pyloric** portion which opens into the first part of small intestine (Figure 16.3). Small intestine is distinguishable into three regions, a 'C' shaped duodenum, a long coiled middle portion jejunum and a highly coiled ileum. The opening of the stomach into the duodenum is guarded by the pyloric sphincter. Ileum opens into the large intestine. It consists of caecum, colon and rectum. Caecum is a small blind sac which hosts some symbiotic micro-organisms. A narrow finger-like tubular projection, the vermiform appendix which is a vestigial organ, arises from the caecum. The caecum opens into the colon. The colon is divided into four parts – an ascending, a transverse, descending part and a sigmoid colon. The descending part opens into the rectum which opens out through the anus.

The wall of alimentary canal from oesophagus to rectum possesses four layers (Figure 16.4) namely serosa, muscularis, sub-mucosa and mucosa. Serosa is the outermost layer and is made up of a thin mesothelium (epithelium of visceral organs) with some connective tissues. Muscularis is formed by smooth muscles usually arranged into an inner circular and an outer longitudinal layer. An oblique muscle layer may be present in some regions. The sub-mucosal layer is formed of loose connective tissues containing nerves, blood and lymph vessels. In duodenum, glands are also present in sub-mucosa. The innermost layer lining the lumen of the alimentary canal is the mucosa. This layer forms irregular folds (rugae) in the stomach and small finger-like foldings called **villi** in the small intestine (Figure 16.5). The cells lining the villi produce numerous microscopic

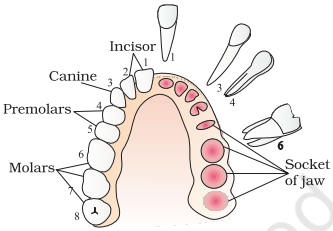

Figure 16.2 Arrangement of different types of teeth in the jaws on one side and the sockets on the other side

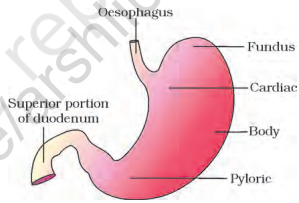

Figure 16.3 Anatomical regions of human stomach

© NCERT not to be republished
Mumukshu Bhawan Varanasi Collection

Source :– Biology NCERT Textbook (English Medium)

Class :– 11

Chapter :– 16 {DIGESTION AND ABSORPTION}(Page-259)